UNIVERSITÉ DE PARIS — FACULTÉ DE MÉDECINE

Année 1914 THÈSE N°

POUR

LE DOCTORAT DE L'UNIVERSITÉ

(Mention Médecine)

TUMEUR MIXTE DE LA PAROTIDE

A FORME D'ANGIO-SARCOME

Chez un enfant de cinq mois

PAR

W. T. SIERAMSKI

ANCIEN EXTERNE DES HOPITAUX DE PARIS

Né à Varsovie (Pologne) le 22 Novembre 1889

Président : M. Aug. BROCA, Professeur

PARIS

ALFRED LECLERC, EDITEUR

19, Rue Monsieur-le-Prince, 19

1914

FACULTÉ DE MÉDECINE DE PARIS

Doyen	M. LANDOUZY
Professeurs	MM.
Anatomie	NICOLAS
Physiologie	CH. RICHET
Physique médicale	WEISS
Chimie organique et chimie génerale	DESGREZ
Parasitologie et Histoire naturelle médicale	BLANCHARD
Pathologie et Thérapeutique générales	ACHARD
Pathologie médicale	WIDAL TEISSIER
Pathologie Chirurgicale	LEJARS
Anatomie pathologique	PIERRE MARIE
Histologie	PRENANT
Opérations et appareils	AUGUSTE BROCA
Pharmacologie et matière médicale	POUCHET
Thérapeuthique	MARFAN
Hygiène	CHANTEMESSE
Médecine légale	THOINOT
Histoire de la médecine et de la chirurgie	LETULLE
Pathologie expérimentale et comparée	ROGER
Clinique médicale	DEBOVE LANDOUZY GILBERT CHAUFFARD
Maladies des enfants	HUTINEL
Clinique des maladies mentales et des maladies de l'encéphale.	GILBERT BALLET
Clinique des maladies cutanées et syphilitiques	GAUCHER
Clinique des maladies du système nerveux	DEJERINE
Clinique chirurgicale	PIERRE DELBET QUENU RECLUS HARTMANN
Clinique ophtalmologique	DE LAPERSONNE
Clinique des maladies des voies urinaires	LEGUEU
Clinique d'accouchements	BAR PINARD RIBEMOND-DESSAIGNES
Clinique gynécologique	POZZI
Clinique chirurgicale infantine	KIRMISSON
Clinique thérapeutique	A. ROBIN

Agrégés en exercice

MM.

ALGLAVE
BERNARD
BRANCA
BRUMPT
CAMUS
CASTAIGNE
CHAMPY
CHEVASSU
COUVELAIRE
DESMAREST
GOUGEROT
GREGOIRE
GUENIOT
GUILLAIN
JEANNIN
JOUSSET ANDRÉ
LABBE HENRI
LAIGNEL-LAVASTINE
LANGLOIS
LECENE
LEMIERRE
LENORMANT
LEQUEUX
LEREBOULLET
LERI
LOEPER
MAILLARD
MOCQUOT
MULON
NICLOUX
NOBECOURT
OKINCZYC
OMBREDANNE
RATHERY
RETTERER
RIBIERRE
RICHAUD
ROUSSY
ROUVIERE
SAUVAGE
SCHWARTZ
SICARD
TANON
TERRIEN
TIFFENEAU
VILLARET
ZIMMERN

Par délibération en date du 9 décembre 1798, l'Ecole a arrêté que les opinions émises dans les dissertations qui lui seront présentées, doivent être considérées comme propres à leurs auteurs, et qu'elle n'entend leur donner ni approbation ni improbation.

A LA MÉMOIRE DE MON PÈRE

A MA MÈRE

A MES SŒURS

A Monsieur le Docteur A. LOGUCKI
de Varsovie.

A MON CHER MAITRE

Monsieur le Docteur OMBREDANNE

Professeur agrégé à la Faculté
Chirurgien de l'hôpital Bretonneau
Chevalier de la Légion d'honneur

A MON PRÉSIDENT DE THÈSE

Monsieur le Professeur AUGUSTE BROCA

Chirurgien de l'Hôpital des Enfants-Malades
Professeur de la Faculté de Médecine de Paris
Chevalier de la Légion d'Honneur

En commençant à écrire notre thèse, nous estimons remplir un devoir en disant ici la dette de reconnaissance que nous avons contractée vis-à-vis de la France.

Attiré vers elle par nos goûts et nos affections, nous sommes venu lui demander de nous donner l'instruction nécessaire pour pratiquer demain la médecine : nos maîtres par leur enseignement, d'autres par leurs livres, nous ont permis de mener à bien nos études, et d'arriver aujourd'hui à leur terme en briguant le diplôme qui doit les couronner. Nous espérons avoir assez appris tout au moins pour pressentir tout ce qui nous reste encore à apprendre au cours de la carrière médicale qui s'ouvre devant nous.

Mais nous devons aussi à nos Maîtres, à côté des notions médicales qu'ils nous ont données, une notion philosophique qui ne nous semble pas moins importante : c'est la traditionnelle maxime de la médecine française, qui définit le rôle du médecin en disant qu'il guérit quelquefois, soulage souvent, et console toujours.

C'est, muni de ce double viatique, que nous nous préparons à faire nos premiers pas sur la route, après avoir dit notre gratitude à ceux qui nous ont à la fois transmis les connaissances nécessaires et la règle de conduite qui doit guider le médecin digne de ce nom.

Puissions-nous nous montrer tel ! C'est notre vœu le plus cher.

Notre reconnaissance ira particulièrement à Monsieur le docteur Ombrédanne, Professeur agrégé à la Faculté de Paris, dont nous avons eu l'honneur d'être l'externe en la dernière année de nos études. Nous n'oublierons jamais ses savantes leçons, et nous lui saurons toujours gré des précieux conseils qu'il nous a prodigués, et qui, pour nous, ont fait de lui un Maître cher.

Que Messieurs les Professeurs Reclus et Roger veuillent bien accepter le témoignage de notre profonde et respectueuse gratitude. Leur enseignement magistral a dirigé nos premiers pas, ils nous ont appris à aimer les sciences médicales.

Nous avons eu l'avantage d'être stagiaire dans les services de Monsieur le docteur Thiéry, du Professeur Widal et du Professeur Delbet, leur savant enseignement nous sera toujours d'une grande utilité.

Nous avons passé notre première année d'externat chez Monsieur le docteur Picqué qui, secondé par son élève M. le Professeur agrégé Grégoire, nous a fait apprécier la haute valeur des méthodes cliniques.

Nous leur adressons l'expression de notre vive gratitude.

Que M. le Professeur Auguste Broca veuille bien accepter tous nos remerciements pour l'honneur qu'il nous fait en acceptant de présider notre thèse.

INTRODUCTION

Servi par les circonstances, il nous a été donné durant notre dernière année d'externat, d'observer une tumeur, peu fréquente, de la parotide, chez un enfant âgé de 5 mois. Guidé et encouragé par notre Maître, M. Ombrédanne, nous en avons fait l'objet de notre thèse inaugurale en concentrant nos efforts sur la description de ce cas rare et intéressant, et en envisageant ensuite ses rapports avec les tumeurs observées jusqu'à ce jour en pathologie infantile. Nous avons pu joindre à notre observation plusieurs microphotographies de la pièce prélevée opératoirement, et, grâce à l'extrême obligeance de M. le docteur Theuveny, chef adjoint de laboratoire à la Maternité, notre tâche nous a été, nous sommes heureux de l'avouer, singulièrement facilitée.

Nous sommes loin de prétendre apporter un fait absolument nouveau en pathologie infantile ; notre travail modeste n'a qu'un but, c'est celui de relater une observation rare de tumeur de la parotide, chez un tout jeune enfant, accompagnée des examens photographiques qui seuls, selon nous, peuvent donner une idée exacte tant

de l'état clinique du malade, que de la structure intime de la tumeur.

Nous avons tenu à définir nettement le but de notre travail pour excuser son exiguité et pour tracer d'avance les limites de notre sujet, forcément très limité.

Afin d'éviter les redites, nous commençons donc notre travail en apportant in extenso notre observation.

OBSERVATION I (*personnelle*)

L'enfant Robert L..., né à Paris, le 2 novembre 1912, a été amené par sa mère à l'hôpital Bretonneau, le 29 avril 1913,

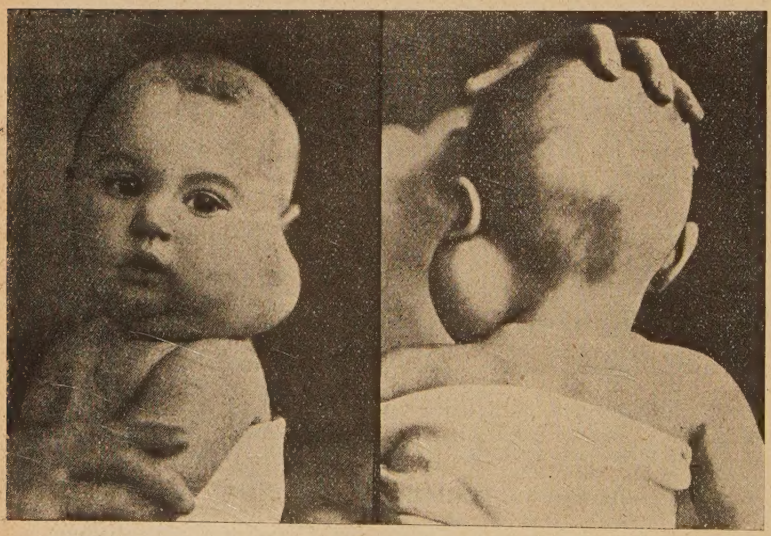

Fig. 1. — La tumeur avant l'opération.

dans le service de Monsieur Ombrédanne, pour une volumineuse tumeur de la face (fig. 1).

En examinant cet enfant, âgé au moment de son entrée à l'hôpital, de 5 mois environ, on constata, en effet, une tumeur de volume d'une grosse orange, doublant presque le volume de la tête, siégeant du côté gauche de la face et descendant très bas dans le cou. Elle occupait toute la région parotidienne, empiétant largement sur la région carotidienne, recouvrant presque entièrement la région massétérine ; par son bord supérieur elle affleurait à l'arcade zygomatique ; vue de dos, elle formait par son segment postérieur une forte saillie sur toute la hauteur du cou, s'arrêtant en haut, au-dessous du pavillon de l'oreille, dont elle soulevait le lobule, retombant en bas jusque dans le creux sus-claviculaire.

A son extension en surface correspondait un développement proportionnel en profondeur, car la forme de la tumeur se dessinait nettement sous l'aspect d'une masse hémisphérique, régulièrement convexe, qui soulevait les téguments et en déterminait une forte distension. La peau offrait par places une coloration bleuâtre, mais les téguments recouvrant la tumeur ne présentaient aucun amincissement ; on arrivait à les mobiliser sur elle dans tous les sens.

Les limites de la tumeur dont les contours se dessinaient si nettement étaient celles qu'indiquait la palpation directe de la tuméfaction. Elle donnait au toucher l'impression d'une masse molle, pâteuse, et sur aucun point de laquelle il n'était possible de trouver une fluctuation bien nette.

En déplaçant la tumeur, on arrivait à sentir sa parfaite indépendance du massif osseux du maxillaire inférieur, néanmoins son excursion était gênée par des adhérences profondes qui semblaient occuper sa partie postérieure. Le toucher buccal permit de sentir le bord antérieur du muscle masséter indépendant de la tumeur qui n'arrivait pas jusqu'à l'affleurer.

L'examen de la bouche ne donna aucun autre renseigné-

ment, de même que l'examen de l'oreille dont le pavillon, masqué par la tumeur, ne présentait aucune induration et était parfaitement mobile.

De plus l'examen comparatif avec le côté opposé, montrait l'intégrité parfaite de la musculature superficielle de la face.

L'interrogatoire de la mère de l'enfant fournit les détails concernant le développement de la tumeur, qui, au moment de l'examen, présentait des proportions si impressionnantes.

La vie intra-utérine de l'enfant, s'est passée sans aucun incident ; la mère a travaillé jusqu'au 7 octobre 1912, elle s'arrêta donc 25 jours avant l'accouchement. Ce dernier a eu lieu chez une sage-femme agréée de la maternité de Lariboisière : l'enfant se présentait par le sommet, paraissait à terme, pesait 3.350 grammes. Examiné soigneusement par la sage-femme et par la mère, il leur parut bien constitué et exempt de malformations.

La mère est restée avec son enfant pendant 11 jours et n'a remarqué aucune difformité. Sortie de chez la sage-femme, elle confia son enfant à sa belle-sœur habitant à la campagne. L'enfant fut allaité au biberon, et jusqu'au mois de janvier 1913, tout paraissait aller à merveille ; il engraissait et se développait normalement. A cette époque, fin janvier, la nourrice remarqua que le côté gauche de la face du bébé grossissait anormalement ; fort inquiète de cette tuméfaction, elle porta l'enfant chez un médecin de la localité ; celui-ci conclut à un « abcès de la glande ».

Malgré les applications humides qui furent ordonnées par le médecin, la grosseur continuait à augmenter de volume, sans que l'enfant parût en être incommodé. On alla voir un autre médecin qui fit faire des applications d'une pommade dont l'inefficacité fut égale à celle des compresses.

Au bout de 3 mois environ, assistant à une augmentation

continuelle de la tuméfaction, on se décida à faire venir l'enfant à Paris, où il fut amené par sa nourrice la veille de son entrée à l'hôpital.

Il résulte de cette histoire que :

1° la tumeur fut aperçue par l'entourage de l'enfant à l'âge de deux mois et demi environ ;

2° que son évolution fut rapide et progressivement envahissante, pour aboutir en 3 mois à la production d'une masse grosse comme le poing d'un homme adulte ;

3° qu'elle ne semblait nullement influencer l'état général de l'enfant, resté toujours relativement bon, malgré le régime du biberon .

Il est à noter que les antécédents paternels et maternels de cet enfant ne présentaient aucune particularité.

Ces considérations étiologiques ainsi que les signes physiques que nous avons détaillés au début de notre observation, ont décidé notre maître, M. Ombrédanne, à porter le diagnostic d'angiome de la parotide et à pratiquer une intervention curative. Celle-ci eut lieu, sous l'anesthésie générale par l'éther, avec l'appareil Ombrédanne, le 3 mai.

Après une incision parallèle au bord inférieur du maxillaire inférieur, on trouva une masse irrégulière, finement lobulée, rouge, entourée d'une zone décollable, avec quelques pédicules vasculaires. La ligature des vaisseaux de ces pédicules fut pratiquée et on procéda à l'extériorisation de la tumeur en coupant les vaisseaux préalablement liés ainsi que quelques grêles filets nerveux inclus dans les sus-dits pédicules.

Après l'ablation de la tumeur, on aperçut au fond de la plaie d'énucléation, un tissu glandulaire lobulé plus jaune, et qui parut être la parotide normale. La suture à la soie fut pratiquée après l'affrontement parfait des deux lèvres de la plaie cutanée.

Les suites opératoires immédiates furent simples, la réunion par première intention a permis d'enlever le panse-

ment le 16 mai. En ce moment l'enfant présentait une belle cicatrice en baïonnette dont les parties verticales passaient devant et au-dessous du pavillon de l'oreille, réunies par un petit pont caché sous son lobule. Du côté de la face, l'examen attentif laissa espérer une intégrité parfaite du nerf facial, invisible au moment de l'intervention, la tumeur prélevée ayant un siège superficiel.

Ce n'est que le 19 mai, c'est-à-dire le 16e jour après l'opération, qu'on s'est aperçu d'une légère déviation des traits de la face de l'enfant ; d'abord simple déviation de la commissure labiale du côté sain, du côté droit par conséquent, elle aboutissait le lendemain à un état de parésie de tous les muscles innervés par le facial gauche. Au repos l'enfant présenta une légère asymétrie faciale, la joue gauche flasque, tombante, immobile, donnait au côté homologue de la figure un aspect plus saillant que du côté sain, en même temps la commissure labiale du côté atteint était à un niveau inférieur par rapport à l'autre ; le sillon naso génien paraissait peu modifié. La fente palpébrale était un peu plus haute que du côté droit. Cette déviation des traits du visage s'accentuait peu au moment de la contraction des muscles intéressés, sans toutefois atteindre ce degré d'immobilité absolue qu'on est habitué à voir dans les paralysies périphériques du facial. En particulier au niveau de l'œil, le signe de Charles Bell n'existait pas, car la paupière supérieure arrivait à couvrir le globe oculaire presque dans sa totalité.

Cet état de parésie de la moitié gauche du masque musculaire facial persistait, toujours à ce faible degré, au moment où l'enfant quitta l'hôpital, c'est-à-dire le 25 mai, pour retourner chez sa nourrice.

L'examen de la tumeur, pratiqué par le Docteur Theuveny, a pu fournir les données suivantes qui précisent la nature de la tumeur :

Macroscopiquement : tumeur, d'aspect et de toucher un peu ramollis, légèrement lobulée à la surface d'un des côtés; sur la section de ce même côté, faite avant la fixation de la pièce, aspect franchement lobulé. Sur la face opposée, aspect bien lobulé. Fragments prélevés sur les deux faces opposées. Fixation habituelle. Paraffine. Hématoxyline-éosine. Hématoxyline-Van Gieson.

Microscopiquement : aspects différents, disséminés, sans ordre apparent.

1° par places, glande d'aspect normal, acini nettement délimités, avec cependant quelques globules rouges, qui semblent avoir pénétré par effraction.

2° d'autres endroits, beaucoup plus nombreux, offrent l'aspect adénomateux, mais avec un peu de désorientation cellulaire, qui devient manifeste sur une des coupes où l'on ne voit que de vagues vestiges d'acini normaux.

3° enfin sur les dernières coupes, corroborant le diagnostic pré-opératoire, on trouve des vaisseaux dilatés en quantité considérable, mais dont la plus grande partie existe à la surface, ayant ainsi donné l'impression et l'aspect d'un angiome. Ces vaisseaux sont de moins en moins nombreux et de moins en moins gros plus on s'enfonce dans la masse qui prend dans la profondeur le caractère néoplasique.

Le nombre des vaisseaux dilatés, l'aspect spécial et irrégulier de leurs parois, la présence d'éléments sarcomateux à leur voisinage immédiat, donnent à cette région seule l'aspect d'un angio-sarcome.

Mais la grande partie de la tumeur reste nettement d'aspect cancéreux, présentant quelques endroits normaux, avec les acini nettement délimités, alors que dans les parties les plus profondes, la désorientation cellulaire est partielle parfois, presque toujours totale.

Il s'agit donc d'un cancer parotidien avec adjonction d'un

élément angio-sarcomateux plus ou moins disséminé, à maximum le plus apparent à la surface de la tumeur.

Les deux microphotographies (fig. 2 et 3) résument ce rapport histologique. Donc en définitive, la tumeur prélevée représentait un épithélioma parotidien associé à de l'angio-

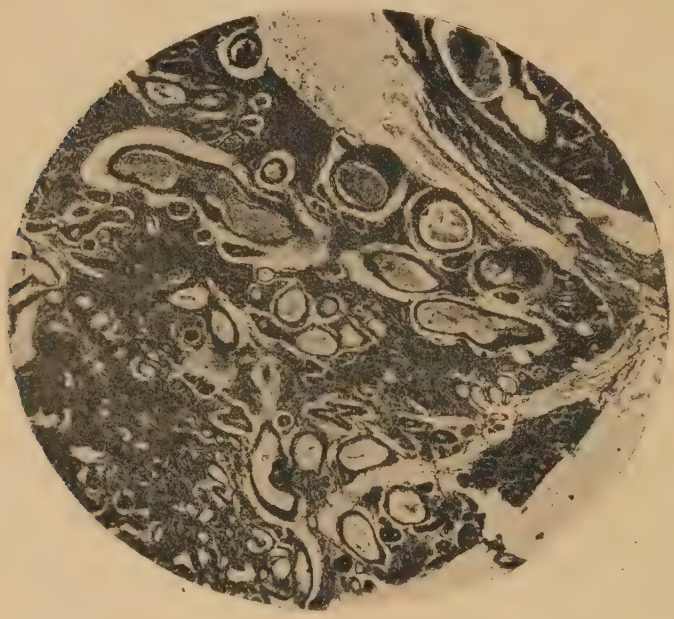

Fig. 2 — Coupe de la tumeur parotidienne; partie superficielle; tissus angio-sarcomateux.

sarcome, détail intéressant au point de vue anatomo-pathologique, l'examen soigné de plusieurs préparations n'a pu faire découvrir aucun élément cartilagineux ou myxomateux.

Dès ce moment, l'hypothèse d'une tumeur mixte à évolution rapide (3 mois) était seule acceptable. La suite est venue légitimer notre diagnostic et apporter un complément à cette observation.

En effet nous avons prié la nourrice de l'enfant de nous

tenir au courant de son état. Notre surprise ne fut pas grande lorsque, au mois d'août, elle nous informa que « l'enfant avait quelque chose qui, au lieu de monter vers la joue, descendait cette fois-ci vers le cou ». Prévenus de la gravité éventuelle de cette complication, les parents se sont décidés à nous amener de nouveau l'enfant au mois d'octobre.

Quand il se présenta dans le service de mon Maître M. Om-

Fig. 3. — Coupe de la tumeur parotidienne ; zone centrale : cancer prédominant.

brédanne, le 13 octobre, celui-ci diagnostiqua sans difficultés cliniques, une nouvelle tumeur identique siègeant dans la loge sous-maxillaire du côté gauche. La tuméfaction qui occupait cette région présentait le volume d'un petit œuf de poule, à grand axe parallèle au bord inférieur du maxillaire inférieur ; ses contours étaient nets, sa consistance homogène, molle, pâteuse, non fluctuante. Sa mobilité était parfaite. La peau était normale, sans traces d'angiomes superficiels. Par contre à la partie inférieure de la région sterno-cléido-mastoïdienne gauche, l'enfant avait plusieurs nodules angiomateux, de grosseur variant de celle d'une tête d'épingle à celle d'un petit pois ; il est à noter cependant que ces angio-

mes n'existaient pas au moment de la première opération. Du reste ils occupaient un siège inférieur par rapport à l'extrémité inférieure de la cicatrice. Celle-ci était parfaitement souple et non adhérente aux plans profonds.

La seconde intervention fut décidée et pratiquée le 16 octobre dans les mêmes conditions que la première fois. Au début de l'opération, M. Ombrédanne a prélevé le lambeau cutané atteint de productions angiomateuses, et ensuite il attaqua la tumeur, prolongeant l'incision en haut sur la région sous-maxillaire.

La tumeur, vue en place, offrait un aspect lobulé ; la coloration était rouge vineux, elle paraissait être constituée par la totalité de la glande sous-maxillaire dont la face interne et le prolongement vers le canal de Warthon, gardaient une coloration jaunâtre, normale. Après la ligature de la veine faciale, la tumeur a pu être facilement énucléée, grâce à la capsule fibreuse qui l'entourait complètement. Le paquet vasculo-nerveux du cou, situé derrière la tumeur, ne présentait pas d'adhérences. L'hémostase soignée et les sutures à la soie terminèrent l'opération.

Les suites furent excellentes, l'enfant quitta l'hôpital 15 jours plus tard, pour retourner chez sa nourrice. La tumeur sous-maxillaire et le lambeau cutané furent confiés à M. le docteur Theuveny.

Nous citons in extenso son rapport anatomo-pathologique.

Première pièce. — La pièce concerne la petite tumeur située au-dessous de l'extrémité inférieure de la cicatrice précédente coupée transversalement et longitudinalement.

Sur les coupes, la peau est à peu près indemne, sans épaississement notable du derme. Mais on ne trouve au-dessous de celui-ci une couche épaisse du tissu élastique, nettement enflammé, hypertrophié. Dans les mailles de ce tissu, une assez grande quantité de petits vaisseaux à paroi mince, et

dans la partie la plus profonde ; apparition par places d'éléments sarcomateux.

Au-dessous de ce tissu, séparés par une très petite couche de tissu graisseux, on trouve (dans la région qui doit corres-



Fig. 4. — Cogpe d'un nodule angiomateux ; en bas de la coupe amas d'angio sarcome ; en haut derme intact.

pondre à la partie la plus rapprochée de la cicatrice) des noyaux volumineux angio-sarcomateux très nets (Fig. 4).

Bien séparés les uns des autres, ils sont à un état de développement variable. Par places, ce ne sont que des vaisseaux de diamètre divers, accolés les uns aux autres, d'aspect

angiomateux caractérisé. Dans d'autres endroits, il semble qu'il n'y ait qu'une masse indistincte de tissu sarcomateux où la systématisation en vaisseaux ne soit pas encore accomplie. A la périphérie, la distinction vasculaire est beaucoup plus précoce.

Les gros vaisseaux, visibles à la périphérie des noyaux, ont des parois extrêmement épaissies, avec des cellules rondes

Fig. 5. — Coupe de la sous-maxillaire : moitié droite, angio-sarcome, moitié gauche de la coupe glande normale.

dans leur épaisseur, en particulier dans la partie la plus superficielle.

Deuxième pièce. — Pièce contenant la glande sous-maxillaire.

La pièce comprend deux parties bien distinctes :

La première d'aspect nettement angio-sarcomateux, que

l'on peut calquer sur celui de la pièce précédente, mais d'un développement peut-être encore plus accentué dans le sens angiome. Le maximum angiomateux est toujours à la périphérie des noyaux, et dans l'un des endroits, l'espace qui les sépare de la glande est extrêmement minime, et formé de tissu conjonctif en couche très mince avec quelques gros vaisseaux à parois très épaissies (Fig. 5).

La deuxième nettement glandulaire. Les 3/4 de la glande, tout le centre, sont intacts. La lobulation est nette, les acini très bien délimités, les cellules et leurs noyaux parfaitement visibles. Aucune trace de désorientation.

A la périphérie, cette netteté est très diminuée, et dans certains endroits, on note la présence de vaisseaux à parois minces, de diamètre variable, en même temps que l'on observe de la confusion dans la limitation cellulaire et un début très net de désorientation. Il semble que la glande soit à un premier stade d'envahissement, en voie d'accroissement.

Mais son ensemble, à première vue, serait celui d'une glande très peu atteinte.

Au voisinage de la glande, il existait quelques ganglions hypertrophiés, mais d'aspect normal. Autour d'eux, dans le tissu cellulaire, existaient des gros vaisseaux à parois très épaissies.

Nous pouvons donc dire qu'il s'agissait d'une continuation et d'une exagération du processus angio-sarcomateux, dans les deux pièces, avec début d'envahissement de la glande sous-maxillaire.

En résumé, ces examens histologiques réitérés, ainsi que l'histoire anormale de l'évolution de la tumeur parotidienne de notre malade, nous permettent de conclure de la façon suivante :

Notre enfant présentait une tumeur mixte, à prédominance angio-sarcomateuse, qui parut développée primitivement dans la parotide, et semble secondairement récidiver dans la glande sous-maxillaire et dans l'épaisseur de la peau.

Dans les chapitres suivants, nous nous proposons de revenir sur notre observation, afin de légitimer notre diagnostic. Avant d'entreprendre la discussion de ce sujet, nous voulons rapprocher nos constatations de notions classiques sur les tumeurs sarcomateuses de la parotide et sur les tumeurs mixtes de cette glande observées chez des enfants.

Anatomie pathologique

Avant d'entreprendre la discussion histogénétique de notre cas, nous essaierons d'abord de donner une esquisse générale des types principaux de néoplasmes parotidiens.

La glande parotide est constituée par un tissu spécial, l'épithélium salivaire, disposé au milieu d'une trame conjonctivo-vasculaire d'aspect banal, comparable au tissu conjonctif de remplissage, qu'on rencontre au niveau de la généralité des parenchymes glandulaires. Chacun de ces tissus peut présenter sa néoplasie propre.

A. — Epithélioma.

Le tissu épithélial peut proliférer pour son propre compte, et donner lieu à la naissance des tumeurs purement épithéliales, les *épithélioma* de la parotide, de nature autochtone qui, depuis les travaux de Chevassu et Fredet, sur la parotide, de ceux de Chevassu sur la sous-maxillaire, peuvent être divisés en : épithélioma canaliculaire dendritique ou épithélioma « excrétoire » et épi-

thélioma acineux infiltré ou épithélioma « secrétoire ».

L'épithélioma dendritique de la glande parotide est très probablement développé aux dépens du revêtement épithélial des canaux excréteurs, de même que l'épithélioma dendritique du sein est d'origine canaliculaire ; mais il n'est guère possible d'en donner réellement la preuve.

Ces tumeurs prennent rapidement des allures malignes, et évoluent comme n'importe quel cancer. Histologiquement, elles aboutissent à la formation de loges néoplasiques tapissées par un revêtement épithélial, qui s'élève de place en place dans l'intérieur même de la cavité, de manière à former de longues papilles. Ces dernières sont très déliées, très ramifiées, tellement touffues en certains points de la cavité peut en être complètement envahie. Ces mêmes papilles épithéliales sont supportées par un axe vasculo-conjonctif qui dépend de la paroi conjonctive qui entoure la cavité.

Par contre, dans la seconde variété des épithélioma de la parotide, dans les *épithélioma acineux*, les éléments néoplasiques sont disposés en amas ; ces amas sont ici arrondis, là allongés en boyaux, et dans ces amas toutes les cellules se touchent sans interposition d'aucun élément conjonctif. Ces néoplasmes s'infiltrent rapidement au milieu des lobules glandulaires, dissocient progressivement leurs éléments, et envahissent à leur tour les muscles et la graisse. La tumeur est infiltrée d'emblée, très atypique comme le sont surtout les tumeurs des épithé-

liums glandulaires. Les épithélioma développés aux dépens des acini glandulaires sont souvent fort atypiques, tandis que les épithélioma, qui ont comme origine les canaux excréteurs, ont une tendance très connue à reproduire plus ou moins atypiquement des figures des canaux excréteurs.

Dans les deux variétés des épithélioma, l'envahissement ganglionnaire est des plus précoces.

Nous voyons donc que le tissu conjonctif ne participe guère, dans ces cas, à l'activité néoformative, il se borne uniquement à accompagner les papilles, de l'épithélioma dendritique, à former des axes vasculo-conjonctifs grêles qui se trouvent complètement noyés dans une abondante prolifération épithéliale.

B. — Sarcomes.

« Le démembrement des sarcomes, leur stricte délimitation aux cas indiscutables, voilà, certes, un des désidérata les plus pressants de la chirurgie des néoplasmes.»

Voilà l'opinion de Chevassu. Evidemment elle est très suggestive, néanmoins, pour l'utilité de la discussion histogénétique, nous croyons indispensable de citer quelques caractères essentiels considérés comme propres aux sarcomes.

Dans leur traité, Cornil et Ranvier, précisent la définition des sarcomes de la façon suivante :

« Deux caractères appartiennent en propre aux sarcomes :

1° Les cellules qui entrent dans leur constitution se retrouvent dans les différentes variétés des tissus connectifs adultes ou embryonnaires.

2° Ces tumeurs édifient des vaisseaux destinés à leur nutrition et conservent toujours avec eux les connexions les plus intimes.

Les sarcomes sont des tumeurs formées par l'agglomération des cellules connectives toujours régulièrement ordonnées par rapport aux axes vasculaires qui les traversent ».

Pilliet insiste avec raison sur ce fait que tout sarcome est une tumeur angioplastique.

Letulle dit : « La prolifération, toujours abondante et rapide d'éléments cellulaires, d'origine connective est indissolublement associée à des néoformations vasculaires sanguines. »

Le genre sarcome est donc caractérisé par la disposition spéciale des vaisseaux au sein des masses cellulaires, ses variétés dépendant uniquement de la forme des cellules

Parmi les nombreuses variétés histologiques des sarcomes observés dans la parotide, nous citerons particulièrement :

Le sarcome fuso-cellulaire qui correspond au fibrosarcome des anciens auteurs. Macroscopiquement, il aboutit à la formation d'une tumeur volumineuse peu lobulée, à consistance plutôt ferme. (Billroth, Desprès, Robin).

Il semble que les portions sarcomateuses de notre tumeur appartenaient à ce type histologique. Pourtant la tumeur était franchement molle et pâteuse.

Le sarcome globo-cellulaire, encéphaloïde de Cornil, Ranvier, est beaucoup plus rare que le précédent. L'absence des parois rend ses vaisseaux des plus friables, et explique la fréquence des hémorragies interstitielles. Un cas a été observé chez l'enfant, celui de Luther Holden, cité par Kauffmann.

Les mélano-sarcomes, vus dans la parotide par Lannelongue, Desprès, Dolbeau, présentent une consistance ramollie par place, envahissent rapidement les ganglions, en quoi ils diffèrent des variétés précédentes, ainsi que par ses adhérences rapides à la peau. Ils n'ont jamais été observés chez l'enfant.

D'autres variétés des sarcomes établies par les anatomo-pathologistes se rapportent aux tissus spécialisés comme les tissus squelettogènes par exemple, et ne peuvent pas être observées au niveau de la parotide à l'état pur. Les chondro-sarcomes, les myxo-sarcomes de cette glande doivent être rattachés plutôt à la série des tumeurs mixtes, comme l'a fait Chevassu, pour les tumeurs analogues développées dans la sous-maxillaire (il n'admet les sarcomes de la sous-maxillaire que sous « bénéfice d'inventaire ») (Chevassu, *Revue de Chirurgie 1910*).

Telles sont les variétés de sarcomes qu'on a observées dans la parotide.

Pourtant Chrétien, parlant des sarcomes parotidiens,

dit : « En même temps que le tissu conjonctif intéracineux donne naissance à des éléments nouveaux, et d'un caractère se rapprochant plus ou moins de la forme embryonnaire, l'épithélium des culs-de-sac glandulaires voisins ne reste pas inactif. Il prolifère aussi de son côté, d'où bientôt la formation des bourgeons épithéliaux venant compliquer l'aspect de la tumeur et s'étendre plus ou moins loin dans la trame. »

La fréquence des sarcomes complexes résultant des combinaisons entre les diverses manifestations néoplasiques nées de divers éléments de la grande « famille conjonctive », peut être rapprochée de la rareté de la coexistence, dans la même tumeur, d'un sarcome et d'une production néoplasique de la lignée épithéliale. Les « sarco-épithélioma » sont assez rares.

Les « dysembryomes » possèdent cependant la propriété d'associer les différentes variétés du tissu conjonctivo-vasculaire et du tissu épithélial, comme nous le verrons à l'instant.

C. — Tumeurs mixtes.

Passons maintenant à la troisième catégorie de tumeurs qu'on peut rencontrer dans la parotide.

Nous voulons parler de ces tumeurs *hétérotopiques*, habituellement constituées par un mélange de plusieurs tissus et appelées pour cela « tumeurs mixtes » ou cancers par apposition intraglandulaire.

D'après le professeur Letulle : « Les tumeurs mixtes sont des dysembryomes, dans lesquels sont inclus des éléments multiples en évolution formative atypique, et qui n'arriveront à élaborer ni des tissus, ni des organes conformes aux dispositions structurales normales du corps humain. »

« Il se peut d'ailleurs qu'il ne prolifère, chez l'adulte, qu'un seul de ces tissus persistants de l'époque embryonnaire ; à côté des tumeurs mixtes par malformation embryonnaire, nous aurons donc peut-être à étudier des tumeurs embryonnaires, constituées par la prolifération d'une seule espèce de tissus ». (Chevassu).

La tumeur mixte simple est d'ordinaire d'une bénignité indéfinie, quelquefois elle devient le point de départ de graves métastases (branchiomes malins). Les embolies cancéreuses qu'elle détermine peuvent conserver l'ensemble de multiples caractères de la tumeur mixte originelle ; bien plus souvent, elles ne lui empruntent qu'un seul, ou que quelques-uns de ces types cellulaires.

La situation des tumeurs mixtes, par rapport à la glande salivaire, n'a rien de fixe, tantôt centrale, tantôt périphérique ; elles peuvent également remplacer, pour ainsi dire, la glande dont il ne persiste plus que quelques débris à peine reconnaissables.

L'interprétation histologique des tumeurs mixtes a été l'objet de longues discussions. D'une part, la théorie endothéliale, lancée en Allemagne par Kauffmann, défendue vigoureusement par Nasse, adoptée par Kuttner qui

classe toutes les tumeurs mixtes parmi les *endothéliomes*, a porté en France, pendant un certain temps, le nom de théorie allemande ; Curtis et Phocas, Bosc et Jeanbrau, Hinglais dans sa thèse, s'y sont rattachés en France. La presque totalité des auteurs français est cependant restée fidèle à la théorie « française » de l'origine épithéliale des éléments à l'aspect épithélioïde.

Défendue par Malherbe et l'école de Nantes, par Planteau, Pérochaud, de Larabrie, Collet, Pitance, par le professeur Berger, elle semble bien, aujourd'hui, victorieuse. Wilms et Ribbert s'y sont rattachés en Allemagne, Wood en Angleterre ; et les articles récents de Massabuau, de Lenormant, Rubens Duval et E. Cottard, ont porté les derniers coups à la théorie endothéliale, que le Professeur Bosc, un de ses plus chauds défenseurs, a lui-même abandonnée.

Quatre théories tendent à expliquer la pathogénie des tumeurs mixtes :

a) La théorie glandulaire considère les tumeurs mixtes comme les « *épithélioma glandulaires à trame variable* ». C'est la théorie de l'école de Nantes défendue en 1897 par le Professeur Berger, pour les tumeurs du voile du palais, et exposée pour la dernière fois par Pailler, élève de Malherbe.

b) Théorie d'inclusion de Verneuil.

Théorie d'enclavement d'un ilot embryonnaire glandulaire en plein parenchyme de la parotide. Soutenue par

Pitance (1897) dans sa thèse, cette théorie a été perfectionnée par Wilms (1902) qui invoque une inclusion beaucoup plus précoce que Pitance ne l'avait admis, et siègeant sur le trajet de la première fente branchiale, séparant le maxillaire inférieur du premier arc branchial (grandes cornes de l'os hyoïde).

c. Théorie attribuant l'origine des tumeurs mixtes aux résidus du système branchial de l'embryon ; exposé par Cunéo et Veau, en 1900. La théorie des « branchiomes » des glandes salivaires a rapidement conquis de nombreux partisans.

d. Enfin la plus récente, émise par Forgue et par son élève Massabuau (1907-1908) représente les tumeurs mixtes comme des productions indépendantes de la glande, n'ayant rien à voir avec le développement même du cou. D'après elle, les tumeurs mixtes constituent un véritable embryon ectopié et rentrent dans la catégorie des *embryomes*.

En résumé la théorie d'inclusion d'un ilot glandulaire admet un trouble d'agencement d'un tissu déjà différencié, tandis que les deux dernières placent ce trouble à une époque moins avancée et en dehors des bourgeons glandulaires. La théorie de branchiome incrimine l'absence de la résorption des résidus branchiaux qui se trouvent inclus dans le tissu glandulaire et y subissent une prolifération néoformative ; tandis que la théorie d'embryome remonte encore plus loin et fait intervenir une inclu-

sion au stade blastomérique, peut être même l'inclusion d'un globule polaire dans l'ovule fécondé.

Nous avons tenu à résumer brièvement ces théories pathogéniques, afin de compléter notre bref aperçu des tumeurs mixtes des glandes salivaires, en général, et nous nous proposons maintenant de discuter la nature histologique de notre tumeur.

Discussion histogénétique

Quelle est la nature de notre tumeur ? Est-ce un sarcome auquel nous avons affaire ?

Nous ne le croyons pas, car vraiment la dégénérescence épithéliale surprise au niveau de la parotide, fut des plus nettes ; dans son rapport anatomo-pathologique, M. le Docteur Theuveny, prononce le mot de « cancer ». N'est-il point légitimé par cette désorientation des cellules épithéliales, par leur dégénérescence, qui aboutit à la destruction des acini normaux, desquels il ne persiste que de vagues vestiges.

Pourrait-on penser que dans notre observation, où des signes nets d'une dégénérescence épithéliale coexistent, avec des lésions angio-sarcomateuses, l'atrophie et la dégénérescence épithéliales se sont produites au contact d'une suractivité d'un tissu d'une autre lignée embryogénique, du tissu mésodermique, et, qu'en d'autres termes, notre observation concerne un sarcome primitif avec dégénérescence épithéliale secondaire ?

En posant la question de cette façon, nous nous baserions sur la vieille opinion de Chrétien, qui admet, dans

sa description des sarcomes parotidiens, l'éventualité d'une dégénérescence épithéliale secondaire.

Rien ne permet, croyons-nous, d'admettre cette hypothèse. Pourquoi ne pas admettre simplement que nous sommes en présence d'une tumeur mixte à tendance angio-sarcomateuse prédominante comme l'histologie le montre à l'évidence, mais que chez le tout jeune enfant, une tumeur mixte est capable de prendre de très bonne heure, une allure maligne, et peut être d'autant plus maligne que l'enfant est plus jeune.

Nous admettons que l'existence d'une prolifération néoplasique épithéliale et d'une prolifération néoplasique conjonctive, coexistant dans notre tumeur, suffit à la faire entrer dans la catégorie des tumeurs mixtes et que c'est à une tumeur mixte que s'applique la description de Chrétien.

— —

Etiologie

D'une façon générale le sarcome pur de la parotide est très rare et, le plus souvent, il s'agit de tumeurs mixtes à évolution sarcomateuse. Rodriguez, dans sa thèse, rapporte 16 cas de sarcome pur avec examen histologique, aucun de ces cas ne se rapporte à l'enfant. Degen, dans sa thèse, en s'appuyant sur le travail de Böhme, donne les chiffres suivants : le sarcome a été vu 128 fois, sur le chiffre total de 372 tumeurs de la parotide, c'est-à-dire en proportion de 34,41 pour cent.

Parmi ces 128 cas de sarcomes parotidiens, 3 cas seulement ont été observés chez l'enfant. Nous voyons donc comment la rareté des cas observés leur imprime un cachet de curiosité scientifique.

Si nous envisageons d'autre part la fréquence des sarcomes parmi les tumeurs parotidiennes de l'enfant, nous arriverons à des conclusions analogues.

En parcourant la littérature des tumeurs parotidiennes, nous avons trouvé un travail intéressant de C. G. Grulee: « *Tumors of the parotid in children* », paru en 1906 dans « *Surgery Gynecology and Obstetrics* », dans le-

quel l'auteur nous apporte 27 cas de tumeurs parotidiennes observées toutes chez l'enfant. Pendant les dernières années les cas publiés sont rares, nous avons trouvé néanmoins 15 cas, ce qui fait le chiffre totale de 42 tumeurs parotidiennes de l'enfant. La répartition de ces tumeurs et la suivante :

20 cas se rapportent à des angiomes (1 cas de Pilcher, 2 de Hartmann, 1 de Bœckel, 5 de Von Mangoldt, 1 de Guelliot, 1 de Grulee, 1 de Tuffier, 1 de Hardouin, 1 de Ittmann, 1 de Augier, 1 de Lewitt, 1 de Gagentorn, 1 de Von Haberer, 1 de Suchier et 1 de Folly) ; tumeurs relativement fréquentes chez l'enfant.

2 cas de sarcomes (Schuh et Luther Holden ; cités par Kauffmann).

6 cas de tumeurs mixtes (Kirmisson, Sattler, Clogg, Biagi, Sangiorgi, et le nôtre).

2 cas de kystes salivaires (Pottier et Bouchaud).

2 cas de kystes hydatiques (Ricchionni et Piéchaud).

2 cas de kystes dermoïdes (Kirmissan et Magnard Hath).

2 cas d'enchodromes (Tillaux, Dolbeau) apparurent pendant l'enfance, mais furent opérés à l'âge adulte.

Parmi les autres 6, 4 sont représentés respectivement par l'adénome kystique (Von Saar), le lipo-adénome (Sacchi) l'adénome pur (Ersòs) et le rhabdomyome (Prudden) ; les 2 cas restants n'ont pas eu de contrôle anatomo-pathologique.

En défénitive sur 42 tumeurs, il y a 6 tumeurs mixtes,

ce qui fait que ces tumeurs sont assez fréquentes chez l'enfant, l'angiome mis à part.

L'hérédité paraît ne jouer aucun rôle.

La tumeur a toujours été unilatérale, du reste les tumeurs bilatérales sont très rares et il n'existe qu'une observation de sarcome bilatéral chez l'adulte, celle qui fit l'objet de la thèse de Degen.

Le sexe ne semble pas avoir non plus une grande influence. Les traumatismes et les inflammations n'ont pas été notés dans les observations de sarcomes, ils ne semblent pas pouvoir jouer un rôle quelconque surtout chez l'enfant.

Symptômes cliniques

Nous croyons inutile d'insister longuement sur la description classique des tumeurs sarcomateuses parotidiennes avec ses divisions schématiques en 3 périodes, de début, de tumeur et de cachexie. Telle manière de concevoir la clinique est sans grande utilité chez l'enfant. Chez lui, en effet, c'est la tuméfaction, elle seule uniquement, qui attire l'attention des parents, les phénomènes fonctionnels étant le plus souvent nuls, et même supposant leur existence éventuelle, leur interprétation erronée aurait peu de chance de mettre le clinicien, en l'absence de tumeur, sur la voie du diagnostic.

Comme il arrive si souvent en matière de tumeur, le hasard est le seul facteur permettant leur constatation. Les parents s'aperçoivent d'une asymétrie faciale, d'une grosseur siègeant au-dessous de l'oreille.

Son siège est caractéristique, bien qu'elle puisse occuper un point quelconque de la glande, le plus souvent, comme le fait remarquer Morestin, la partie postérieure de la région, dont les limites sont marquées en avant par le bord postérieur de la branche montante du maxillaire

inférieur. En haut, le lobule de l'oreille se trouve toujours soulevé, quand la tumeur acquiert un certain volume ; en bas, elle peut se loger librement dans l'espace compris entre l'angle du maxillaire et de la mastoïde, cette limite inférieure n'a rien de fixe, ce qui explique la tendance des tumeurs volumineuses à se porter en bas vers la région carotidienne.

Les rapports de la tumeur avec le lobule de l'oreille, dont elle peut s'approprier les téguments en les étalant à sa surface, au cours de son évolution, sont caractéristiques. Il est à noter que la tumeur peut se développer dans le prolongement pharyngien de la glande, et ne faire saillie que dans le pharynx où elle serait apréciable par le toucher buccal.

Comme l'enfant est souvent doué d'un certain embonpoint, la tumeur passe inaperçue, pendant un temps qui dépend de la rapidité de son évolution ; le plus souvent lorsqu'on surprend son existence, elle a eu déjà le temps d'acquérir un certain volume. Dans notre cas, en trois mois, elle a pris les dimensions d'une orange. La tumeur extirpée par Sangiorgi atteignait le volume d'un œuf de poule, celle de Biagi n'était pas inférieure à ce point de vue. Sa forme était ovoïde à contours réguliers.

La peau, recouvrant la tumeur sarcomateuse, est souvent bleuâtre, et en cas de tumeur volumineuse, paraît tendue à la surface. Dans notre cas, nous avons noté de petites varicosités cutanées, résumant probablement l'é-

bauche de la circulation collatérale d'une peau dépourvue normalement de gros vaisseaux veineux à ce niveau.

La consistance d'un sarcome, dit-on, est variable selon sa formule histologique, le fibro-sarcome a une consistance ferme qui coïncide le plus souvent avec une évolution lente, par contre, le sarcome globo-cellulaire, encéphaloïde, offre au toucher une sensation de mollesse et d'empâtement assez caractéristique. C'était l'inverse dans notre observation.

Pour explorer la mobilité de la tumeur, il est bon de mettre le sterno-cléïdo-mastoïdien en état de relâchement, afin d'éviter une cause d'erreur, immobilité par pincement de la tumeur entre le corps charnu du muscle et l'angle de la mâchoire, solidarisés par les fibres aponévrotiques de la loge parotidienne. Explorée dans ces conditions, la mobilité des sarcomes est parfaite, et constitue un bon signe clinique.

Le professeur Kirmisson insiste sur le signe indiqué par Nélaton, qui consiste dans un claquement que l'on peut produire, dans certains cas, à la face externe, sur le maxillaire, ce qui tient à la fois à la consistance très dure de certaines tumeurs bénignes, (enchondromes de la parotide) et à leur très grande mobilité résultant de leur isolement dans une capsule fibreuse, indépendante des parties voisines.

En résumé, les signes cliniques permettent, le plus souvent, de diagnostiquer une tumeur parotidienne ; la

difficulté devient très grande quand on se propose de déterminer la nature de la tumeur. Nous allons envisager les différents cas dans le chapitre consacré au diagnostic.

Marche et Pronostic

Quelle est l'évolution des tumeurs mixtes de la parotide ?

Les classiques nous répondent que la tumeur mixte doit être rangée primitivement parmi les tumeurs bénignes, avec cette réserve toutefois, qu'ultérieurement elle peut subir une transformation maligne.

En effet, dans l'évolution d'une tumeur mixte, nous pouvons distinguer deux périodes. La première, très longue, dont la durée se chiffre par années et même par dizaines d'années. La tumeur sous forme d'un nodule arrondi, indolore, très mobile, est tolérée par le malade pendant de longues années sans qu'il s'ensuive une gêne quelconque pour lui. Mais il arrive un moment où elle devient douloureuse, elle détermine des névralgies vives, des bourdonnements d'oreille ; le malade se décide à la montrer au médecin et celui-ci constate souvent que la tumeur perd sa mobilité, contracte des adhérences avec les organes voisins, que sa consistance, qui d'après le malade était toujours très dure, change, la tumeur devient par places ramollie, pâteuse. Les ganglions peuvent

être pris. La tumeur alors est arrivée à la deuxième période de son évolution, elle est en train de subir une dégénérescence maligne.

Chez l'enfant, l'évolution des tumeurs mixtes de la parotide nous paraît tout à fait différente. Sur 6 cas observés et cités dans notre thèse, il n'y a guère qu'un cas, celui de Sattler cité par Kauffmann, où la tumeur a eu une évolution très lente, elle a mis 7 ans pour arriver au volume d'un œuf de poule. Dans le cas du professeur Kirmisson, la tumeur mixte observée chez une fillette de 6 ans, malgré sa malignité évidente, n'avait pas un volume très considérable. Sa marche du reste, fut entravée rapidement par les opérations successives, et par la radiothérapie ensuite.

Il nous reste à analyser les 4 derniers cas, qui tous ont été vus chez des enfants âgés de moins d'un an. La malignité de tous ces cas fut très grande. Toutes ces tumeurs avaient une tendance à l'accroissement telle qu'à défaut d'une intervention précoce, des accidents graves auraient pu survenir. Nous avons insisté longuement sur les arguments anatomo-pathologiques, qui nous forcent d'admettre l'étiquette des « tumeurs mixtes » pour tous ces cas. Nous remarquons toutefois que ce diagnostic n'est nullement en contradiction avec l'évolution de nos tumeurs, nous estimons qu'il s'agit bien de tumeurs mixtes, avec cette particularité, cependant, que chez le tout jeune enfant une tumeur mixte est capable de prendre de très bonne heure une allure maligne, et peut être d'au-

tant plus maligne que l'enfant est plus jeune ? Ne sait-on pas l'allure formidablement maligne des tumeurs sarcomateuses du rein chez l'enfant ?

Il est vraisemblable qu'il y a quelque chose d'analogue pour les tumeurs mixtes parotidiennes susceptibles d'évoluer à cet âge avec la gravité des pires cancers.

Cette différence de marche des tumeurs mixtes, chez l'adulte et chez l'enfant, est un fait, croyons-nous, peu connu.

C'est ce fait que nous voulons mettre en relief dans notre observation, et c'est la conclusion capitale que nous pensons pouvoir en déduire.

Ces faits nous entraînent à parler du pronostic. Il est tout à fait différent, dit-on en général, lorsqu'on songe aux adultes, pour les tumeurs mixtes et pour les sarcomes malins. D'après ce que nous venons de dire de l'évolution, il ne semble donc pas qu'il en soit de même chez l'enfant. Il nous paraît, qu'en général, les tumeurs mixtes chez l'enfant offrent toutes les apparences de malignité, et que leur évolution doit inspirer de grandes réserves dès que le diagnostic en est posé.

L'intervention précoce seule peut enrayer le progrès du mal, et encore les arguments nous manquent pour que nous puissions affirmer si cette amélioration sera de longue date.

Par contre, la très intéressante observation du professeur Kirmisson, prouve que la tendance à répullulation

sur place est très grande, pour l'enrayer au moins partiellement il a fallu les secours de la radiothérapie.

Pour notre cas, nous réservons particulièrement notre pronostic, il nous paraît singulièrement assombri, du fait de la récidive au niveau de la glande sous-maxillaire, et au niveau des téguments du cou. Nous croyons qu'il s'agit là d'une tumeur à évolution maligne des plus nettes, à tendance manifeste à répullulation sur place, ce qui est si fréquent en matière de tumeurs mixtes à leur stade malin.

Néanmoins l'utilité du traitement curatif, de l'ablation large de la tumeur, ne doit pas se discuter. Les bénéfices, que peut en tirer l'enfant, peuvent être énormes et les risques opératoires certainement inférieurs à la gravité de l'abstention complète.

Malheureusement dans les cas où l'accroissement de la tumeur n'est pas rapide, la marche du mal apporte par sa lenteur une entrave à la décision opératoire qui souvent est reculée par les parents. Le premier devoir d'un clinicien, en face d'une tumeur parotidienne à évolution inquiétante par son volume, par l'absence d'origine inflammatoire, est d'insister pour que l'extirpation soit pratiquée à très bref délai.

Diagnostic

Avant de pratiquer l'intervention il est bon d'avoir certains éléments de diagnostic, qui pourraient fournir les indications particulières variant avec la nature de la tumeur.

Le diagnostic de la tumeur parotidienne se fait facilement quand on a éliminé les tuméfactions inflammatoires siègeant au niveau du maxillaire ou de sa branche montante, citons en particulier les périostites, ou les ostéomyélites de cette branche montante, que leurs rapports intimes avec le squelette suffisent à faire reconnaître assez facilement. Le diagnostic n'est guère plus délicat avec les tuméfactions inflammatoires, ayant pour point de départ la mastoïde. Une suppuration passant dans la gaine du sterno-cleïdo-mastoïdien, forme de Von Bezold, ne peut fournir de difficultés, car il ne s'agit pas à proprement parler d'une tumeur. De plus, l'existence d'une otorrhée, les poussées thermiques, l'endolorissement de la région, enfin sa tendance à se porter directement dans la région du cou, sans empiéter sur la joue, constituent les éléments du diagnostic.

Le kyste séreux congénital, le lymphangiome, peut avoir une localisation parotidienne, il est transparent par place, fluctuant franchement (Lannelongue et Achard).

Au point de vue histologique, le développement kystique est interstitiel et les lobules glandulaires demeurent inaltérés dans leur structure, bien que dissociés et enveloppés pour ainsi dire par les cavités kystiques.

L'évolution de la tumeur est toute différente, quand il s'agit d'une parotidite simple ou ourlienne. Les signes cardinaux de l'inflammation dominent la scène, ce qui n'a guère de rapports avec le développement d'un néoplasme. Du reste le traitement approprié a facilement raison de la tumeur qui, soit aboutit à la résolution, soit se termine par une suppuration franche, avec tendance à évacuation à travers la peau amincie.

A noter également, certains cas de la tuberculose de l'os malaire, où la tuméfaction siège en avant de la région massétérine ; l'évolution est lente et aboutit à la fluctuation. La tuberculose des ganglions parotidiens est rare, et peut offrir de grandes difficultés cliniques. La ponction fournira des renseignements précieux.

Dans son très intéressant travail sur les angiomes de la parotide, le professeur Hartmann apportait une conclusion suivante : « Notre but, en publiant l'observation d'angiome glandulaire de la parotide, que nous possédions, et en la rapprochant des faits du même ordre, a été simplement de faire rayer, du cadre pathologique,

l'hypertrophie parotidienne, telle que l'admettent encore nos auteurs classiques, et d'appeler l'attention sur une catégorie de tumeurs, jusqu'ici assez peu étudiées, espérant que d'autres pourront, avec des observations nouvelles arriver à remplir le cadre que nous n'avons fait que tracer. »

Cette conclusion envisageait l'existence éventuelle d'autres tumeurs vasculaires de la parotide. Notre travail a pour modeste but d'attirer l'attention sur les cas de tumurs sarcomateuses, des angio-sarcomes, dont 3 observations incontestables doivent être prises en considération.

Quels sont donc les éléments du diagnostic clinique ?

Nous ne pouvons guère le dire, car dans aucune des observations publiées, le diagnostic n'a été fait avant l'examen de la pièce. Inversement, dans le cas de Grulee, le diagnostic d'angio-sarcome fut porté avant l'intervention l'examen du laboratoire est venu invalider ce diagnostic, en affirmant l'existence d'un angiome simple.

1. L'angiome simple de la parotide apparaît, comme l'immense majorité des angiomes, dans les premiers temps de la vie.

2. L'affection est unilatérale et se traduit cliniquement par les symptômes d'une hypertrophie parotidienne avec développement vasculaire considérable (réductibilité partielle, gonflement par les cris, teinte bleutée de la peau, nœvus cutané concomitant).

3. Elle peut évoluer jusqu'à un âge relativement avan-

cé (cas de Gascoyen, un homme de 44 ans présentant une tumeur congénitale, mourut par suffocation ; à l'autopsie on trouva un nœvus dans la séreuse intestinale, un dans la tunique sous-muqueuse, un dans le foie ; la tumeur parotidienne présentait des vaisseaux énormément dilatés et sinueux, qui se transformaient en énormes poches kystiques).

Les angiomes peuvent, au contraire, après s'être développés lentement pendant un certain laps de temps, prendre tout à coup un développement considérable.

4. L'angiome débute par une dilatation des capillaires préexistants ou néoformés dans la glande, mais ne tarde pas à subir la transformation caverneuse.

5. La tumeur peut se transformer en anévrisme cirsoïde. La mort par suffocation peut être le résultat d'un développement excessif de la tumeur (Gascoyen).

Comparons les signes attribués par Hartmann aux angiomes et ceux des tumeurs angio-sarcomateuses.

L'apparition précoce est analogue dans les deux variétés de tumeurs.

Parmi les caractères physiques, la réductibilité et le gonflement par les cris, inconstants dans le sarcome, peuvent manquer dans les angiomes.

Les nœvi cutanés, considérés comme propres aux angiomes, existaient très nets dans notre cas, où il s'agissait de tumeur sarcomateuse. Bien plus, il semble que certains d'entre eux soient apparus entre les deux opérations.

L'évolution est analogue, chez de tous jeunes enfants; elle se fait par des poussées extrêmement rapides, aussi bien dans le cas de sarcome que dans celui d'angiome.

Il faut noter une apparence de gonflement par dilatation des veinules cutanées qui sont dilatées dans les cas de sarcomes.

En définitive, nous estimons qu'il est bien difficile de porter le diagnostic de tumeur angio-sarcomateuse plutôt que d'angiome, en face d'une tumeur parotidienne à évolution rapide, à consistance molle ou pâteuse. L'examen histologique est d'une grande utilité, lui seul peut résoudre le problème.

Quels sont maintenant les caractères histologiques qui peuvent indiquer la nature sarcomateuse d'une tumeur vasculaire de la parotide ?

L'état des vaisseaux, l'état de leur revêtement endothélial apportent un argument capital ; en présence d'un épaississement pariétal des vaisseaux, qui serait constitué par une prolifération des cellules endothéliales, l'hésitation n'est guère possible.

En étudiant au point de vue étiologique la fréquence des différentes tumeurs de la parotide chez l'enfant, nous avons cité tous les cas observés. Il résulte de notre statistique que la majorité concerne les angiomes, la seconde place est occupée par les tumeurs sarcomateuses, et les autres variétés de tumeurs constituent des raretés le plus souvent, des surprises du laboratoire.

Parmi les tumeurs sarcomateuses, quelle est la proportion des sarcomes vrais, quelle est la fréquence des tumeurs mixtes ?

La fréquence de ces tumeurs chez l'adulte laisserait croire que des réserves doivent être faites dans l'interprétation des tumeurs à éléments multiples chez l'enfant.

En effet, en regardant de près, nous voyons que chez l'enfant, on peut surprendre, aussi bien que chez l'adulte, des tumeurs mixtes en voie d'évolution.

Traitement

Quel est le traitement que nous proposerions en face d'une tumeur parotidienne observée chez l'enfant d'âge peu avancé ?

Comme nous avons insisté longuement sur les difficultés cliniques de diagnostic exact entre l'angiome et le sarcome, nous croyons qu'il sera toujours utile, même indispensable, de recourir au traitement sanglant.

M. le Professeur Hartmann propose dans son excellent travail, de traiter les angiomes par électrolyse. M. Morestin parle dans son article des injections modificatrices du chlorure de zinc. Peut-être est-ce juste pour les angiomes parotidiens purs. Mais dans le cas de tumeur mixte angiomateuse, nous croyons que ces traitements doivent être écartés en faveur d'une extirpation au bistouri. En réalité, cliniquement, nous sommes dans l'impossibilité absolue d'affirmer le plus souvent qu'il s'agit d'un angiome pur et non d'une tumeur angiomateuse, à moins de pratiquer une biopsie ; celle-ci n'est guère acceptable chez un enfant. D'ailleurs, c'est déjà là une intervention sanglante. Pourquoi n'avoir pas recours d'em-

blée à l'extirpation, si toutefois l'état des téguments permet la réunion de la peau au-dessus de la plaie.

Selon nous, toute hypertrophie glandulaire congénitale ou acquise pendant l'enfance, lorsqu'elle ne peut être attribuée qu'à deux causes éventuelles, tumeur sarcomateuse ou angiome, doit armer la main du chirurgien qui, dans les deux cas se proposera de pratiquer l'ablation aussi complète que possible des tissus néoformés ou anormalement développés. Nous reconnaissons qu'en présence d'un angiome diffus non encapsulé, des difficultés peuvent être grandes, mais dans ce cas on peut, au besoin, s'aider de thermocautère on peut à la rigueur, craignant une perte sanguine trop considérable, pratiquer l'intervention en 2 et même 3 temps ; mais le but doit rester toujours le même et toujours nettement défini ; il doit être l'extirpation complète, en cas de tumeur mixte, si la malignité de celle-ci n'est pas exagérée.

Telles sont les quelques réflexions que nous ont suggéré notre observation et quelques autres analogues que nous avons pu recueillir.

Nous allons rapporter maintenant (observation II de Sangiorgi et observation III de Biagi) deux observations presque identiques à la nôtre : on retrouve, dans ces tumeurs enlevées à de tous jeunes enfants, la même coexistence d'épithélioma, de sarcome, d'angiome, d'endothéliome. Ce sont donc aussi des tumeurs mixtes ayant pris très tôt l'allure maligne.

Observations

OBSERVATION II

Sur un cas rare d'hémangio-endothélioma de la parotide, chez un sujet âgé de 7 mois, *par le Docteur G. Sangiorgi.*

La Clinica Chirurgica 1909, IIe semestre, pages, 1333-1337.

L'enfant P. N.., âgé de 7 mois, fut amené dans le service du Professeur A. Ceci, pour une tuméfaction de la région parotidienne gauche.

Selon le récit de sa mère, il présentait au moment de la naissance une petite grosseur, qui se mit à augmenter de volume d'une façon inquiétante, un mois avant son entrée à l'hôpital, c'est-à-dire à l'âge de 6 mois environ, sans déterminer de troubles fonctionnels. Le seul motif qui a décidé la mère à porter son enfant à la clinique fut l'accroissement brusque de la tumeur. L'histoire du malade n'offrait rien de spécial à noter, il n'a eu aucune maladie antérieure et paraissait en assez bonnes conditions physiques.

En examinant l'enfant, on constata une tuméfaction s'étalant sur une surface grande comme une pièce de dix centimes, et située sous le lobule de l'oreille gauche. Cette tuméfaction se trouvait délimitée, en bas par une ligne passant par le bord inférieur de la mâchoire ; en haut, par une ligne passant par le tragus ; sa masse toute entière était située derrière la branche montante du maxillaire inférieur. La tumeur paraissait indolente ; sa consistance était mollasse, non pulsatile. La peau n'était pas adhérente à son niveau, mais présentait une nuance bleûtée.

L'opération fut pratiquée le 18 août 1909, par le Professeur

Casanello, sous l'anesthésie au chloroforme oxygène. Par une incision parallèle au bord inférieur du maxillaire inférieur, on découvrit une tumeur molle, vasculaire, de coloration rouge-bleuâtre, située dans l'épaisseur de la parotide à sa partie postéro-inférieure. En énucléant la tumeur, on enleva une grande partie de la parotide d'aspect parfaitement normal. La perte de sang fut minime. Après l'extériorisation, on pratiqua des sutures profonde et intra-dermique ; les suites opératoires furent simples, l'enfant n'avait aucune trace de paralysie faciale.

La masse néoplasique, de forme indéfinie, avait l'aspect du tissu parotidien normal, mais à la coupe elle se montrait de coloration rouge diffuse, accentuée de place en place par des foyers ecchymotiques.

Rapport anatomo-pathologique : au faible grossissement on distinguait nettement une capsule fibreuse de laquelle partaient et s'enfonçaient dans la masse, des trabécules connectifs. La capsule entourait la tumeur sur toute sa périphérie et était de structure fibrillaire, très pauvre en éléments cellulaires. En quelques points son contact avec la masse néoplasique n'était pas immédiat, elle s'en trouvait décollée par des effusions sanguines abondantes. Dans ces lacs sanguins s'insinuaient les éléments de la tumeur en formant de fines arborisations.

Les nombreux vaisseaux et capillaires se montraient très dilatés, leur endothélium était en voie de prolifération. La richesse vasculaire contribuait à donner à la tumeur un aspect spongieux qui était surtout accentué à la périphérie. La zone centrale était, par contre, constituée par un tissu homogène.

Au fort grossissement, on distinguait les cavités de la zone périphérique formées d'un réticulum connectif entremêlé de quelques fibres élastiques, et tapissées des éléments cellulaires qui se trouvaient disposés concentriquement par rap-

port à leur axe. Ces cellules polygonales à la périphérie affectaient un aspect quasi épithéloïde vers le centre de la cavité.

Dans la zone centrale, on trouvait des amas de cellules globuleuses à noyaux volumineux, riches en chromatine ; amas par ici allongés, par là lobulés, plongés tous dans une substance intercellulaire, colorée en rose pâle par l'éosine et ne se colorait pas par la fuschine de Van Gieson. Ces cellules paraissaient provenir de la trame interstitielle de la glande, elles différaient notablement des éléments glandulaires, acini et canaux excréteurs, par leur formes, leurs réactions histo-chimiques.

En définitive, la tumeur observée offrait 3 points à noter :

1° une néoformation des cavités comblées de sang et revêtues de cellules endothéliales, douées d'une grande activité proliférative. Les amas de ces cellules arrivaient à combler entièrement les lumières de certaines cavités.

2° Cette active prolifération du tissu conjonctif interstitiel de la glande, à caractères sarcomateux, se limitait aux parties centrales des lobules néoplasiques.

3° les éléments épithéliaux, acini et canaux excréteurs, étaient en majeure partie en voie d'atrophie.

OBSERVATION III

Etude sur les différentes tumeurs congénitales de l'enfance, *par le docteur Nello Biagi.*

Archivio di Ortopedia, 1907, pages 257-275.

Il s'agit d'un cas de tumeur de la région parotidienne observée chez un enfant âgé de 2 mois et 1/2. La première manifestation de la maladie remontait à l'âge de 25 jours ; à cette époque la mère de l'enfant constata l'existence d'une peti-

de tuméfaction siégeant sous le lobule de l'oreille gauche. Depuis cette époque la tumeur augmentait progressivement de volume, pour atteindre celui d'un petit œuf de poule au moment où l'enfant entrait à l'hôpital. Les dimensions de la tumeur s'accentuaient notablement sous l'influence des efforts des cris de l'enfant.

A la palpation on nota une tuméfaction partiellement réductible, qui effleurait en haut le lobule de l'oreille, en faisant saillie dans le conduit auditif externe et tendant à l'obstruer; elle dépassait le tragus et se diffusait dans toute la région massétérine.

La peau sus-jacente avait une légère nuance bleuâtre qui s'accentuait lorsque l'enfant jetait des cris ; à ce moment, la tuméfaction doublait presque de volume.

Le professeur Biagi tenta l'extraction de la tumeur à trois reprises, de façon à limiter au minimum le danger encouru par l'enfant, dû en grande partie aux hémorragies qui accompagnaient chaque opération.

Après une incision découvrant la totalité de la tumeur, on nota que celle-ci occupait toute la région parotidienne, la dépassait même pour filer en bas dans la partie supérieure de la région carotidienne, au-dessous du bord inférieur du maxillaire inférieur ; en haut, elle se prolongeait jusque dans la région temporale. Par ces interventions successives, espacées de quelques semaines, on réussit à faire une énucléation complète des tissus néoformés, et à en extraire leur totalité, en détruisant au thermocautère leurs adhérences aux conduits auditifs osseux et cartilagineux.

Les suites opératoires furent bonnes, si l'on ne tient pas compte d'une paralysie faciale, surtout évidente pendant les mouvements mimiques de la face.

Macroscopiquement, la tumeur présentait un aspect variable suivant la région examinée ; la couche superficielle, correspondant à la zone temporo-faciale, avait l'aspect d'un tis-

su spongieux, homogène, rose, parsemé de nombreux foyers hémorragiques ; tandis que la couche profonde, correspondant à la zone centrale, avait un aspect lobulé. Ces lobules ne différaient des lobules normaux de la parotide que par leur coloration plus foncée.

Au fort grossissement la zone à type lobulaire était faite d'un tissu criblé de cavités plus ou moins régulièrement dilatées. Chaque cavité correspondait à un vaisseau dilaté, mais dont la lumière était diminuée par plusieurs couches d'éléments cellulaires disposés concentriquement à son axe.

Examinés à un grossissement encore plus considérable, ces éléments paraissaient appartenir à l'endothélium vasculaire dont l'épaisseur était notablement accrue par l'apposition de plusieurs couches de cellules, ces dernières étaient plus ou moins modifiées dans leur forme, dans leurs dimensions, dans leurs noyaux, enfin dans leur orientation réciproque. Les rares éléments glandulaires étaient disposés d'une façon atypique et marquaient leur dégénérescence par la destruction de la membrane basale. Leur atrophie revêtait un aspect franchement épithélial dans d'autres parties de la tumeur, celles précisément qui, macroscopiquement, offraient un aspect homogène. Les cavités sanguines se montraient également dilatées, mais le stroma était envahi complètement par les éléments néoplasiques. Il semblait, surtout, que la prolifération épithéliale prédominait.

En résumé, plus la tumeur avançait vers la périphérie, la division lobulaire tendait à disparaître pour faire place à un tissu néoplasique homogène. Biagi conclut à un « sarcome péri-vasculaire à proliférations endothéliales et périthéliales concomitantes ».

OBSERVATION IV

Sur un cas d'angiome de la parotide. Angio-sarcome (?) *Clogg* (*H. S.*).

Reports of the Society for the Study of diseases in Children. T. VI 1906, pages 250-251.

L'enfant A. P. âgé de 7 mois, présentait une tumeur de la région parotidienne droite. Cette tumeur avait fait son apparition quatre mois auparavant, et en dernier temps elle augmentait de volume très rapidement. Elle avait environ 2 cm. 1/2 (3/4 de pouce) de diamètre. La tumeur se trouvait incluse dans le tissu glandulaire de la parotide. Sa dissection fut laborieuse, à cause d'une hémorragie abondante ; sur sa face profonde on voyait nettement le nerf facial, qui a pu être ménagé au cours de l'extirpation. La tumeur ne possèdait pas de capsule bien nette, aussi son énucléation n'a pu être effectuée sans quelques difficultés.

A l'examen histologique, la tumeur est faite d'un tissu vasculaire avec un riche stroma cellulaire. Par endroits les cellules endothéliales, tapissant les vaisseaux, sont en voie de prolifération. Les placards de tissu glandulaire sont visibles dans les coupes. Le rapide accroissement de la tumeur, l'absence de la capsule, l'infiltration de la glande et le stroma cellulaire, semblent montrer la tumeur comme étant un sarcome, probablement d'origine endothéliale.

OBSERVATION V

Tumeur mixte de la parotide, traitée à deux reprises différentes par l'extirpation et, depuis lors, par la radiographie. Bon résultat au bout de dix ans. *Par le professeur E. Kirmisson.*

Bulletins et Mémoires de la Société de Chirurgie de Paris, T. XXXVI, 1911, pages 491-494.

Le professeur Kirmisson présente à la Société de Chirurgie, une jeune fille de seize ans, qu'il traite depuis 10 années pour une tumeur mixte de la parotide. Cette jeune fille est entrée pour la première fois dans son service, à l'âge de six ans, le 27 avril 1901. A cette époque le professeur Kirmisson a pratiqué sur elle, au bistouri, l'extirpation d'une tumeur mixte de la parotide gauche, du volume d'une grosse noix. Il a été noté dans le compte rendu de l'opération, que la tumeur était extrêmement adhérente aux parties voisines ; ce n'est qu'avec beaucoup de peine qu'on l'a libérée. Elle fut extirpée en deux lobules, et l'on a aperçu au fond de la plaie le nerf facial et sa division en deux branches. Dans l'écartement des deux branches, on a noté quelques lobules glandulaires que l'on a laissés en place, plutôt que de s'exposer à la section du nerf.

L'examen histologique, pratiqué à cette époque, par le chef de laboratoire du professeur Kirmisson, le docteur Bize, a montré qu'il s'agissait d'une tumeur mixte renfermant à la fois du tissu conjonctif, du tissu épithélial et de la substance colloïde. Les faisceaux conjonctifs circonscrivaient des cavités renfermant, soit de la substance colloïde, soit des bourgeons épithéliaux. En certains points, on rencontrait des cellules embryonnaires formant des amas ou des infiltrations donnant, à certaines régions de la tumeur, l'aspect du sarcome à cellules rondes. Toute la tumeur est pénétrée par des boyaux épithéliaux de volume variable ; lorsque les bourgeons épithéliaux sont petits, ils sont pleins ; mais à mesure qu'ils augmentent de dimension, des cavités se creusent, contenant de la substance colloïde. Il est facile de se rendre compte que celle-ci est due à la dégénérescence des cellules épithéliales ; car on voit fréquemment le protoplasma cellulaire se gonfler, s'éclaircir, puis se liquéfier.

La constitution histologique de la tumeur, ainsi que les

circonstances notées au cours de l'opération, inspiraient au professeur Kirmisson, les plus grandes craintes au sujet de la récidive.

En effet, le 1er novembre 1903, l'enfant revenait dans son service, et on apprenait que depuis un an, la récidive s'était montrée et avait augmenté progressivement de volume.

Le 4 novembre, on notait : la tumeur s'est reproduite en avant de l'incision de la première opération, qui passait immédiatement au-devant du pavillon de l'oreille. Elle est de consistance ferme, du volume d'un petit œuf, mesurant 4 cm. de longueur sur 3 de largeur, sa forme est ovalaire, à grand axe vertical. La peau qui la recouvre est légèrement violacée avec de petites dilatations veineuses.

La tumeur est encore légèrement mobile sur les plans profonds. Son extrémité supérieure atteint l'arcade zygomatique, l'extrémité inférieure s'arrête à 1 cm. du rebord de la mâchoire. Son bord antérieur déborde largement le masséter. On sent, au niveau de l'angle de la mâchoire, un ganglion de volume d'une noisette, et un autre plus petit sous le bord du maxillaire ; nombreux ganglions dans le triangle sus-claviculaire.

Le 5 décembre 1903, le professeur Kirmisson pratiqua pour la seconde fois l'extirpation de cette tumeur. La peau, très amincie, est extrêmement vasculaire, chaque coup de bistouri donne une hémorragie importante. La face externe de la tumeur étant complètement mise à nu, il est possible de la soulever à l'aide d'une spatule, ce qui rend plus aisé la dissection de sa face profonde. On aperçoit le nerf facial qui est ménagé, et l'artère transverse de la face qui est liée au catgut. La tumeur est assez isolée pour qu'on puisse la faire basculer de dedans en dehors et l'enlever.

Mais, cette fois encore, il est bien évident que des éléments néoplasiques étaient restés dans la profondeur de la plaie que la tumeur ne tarderait pas à répulluler.

En effet, la cicatrisation n'était pas encore complète, qu'on notait déjà une tuméfaction profonde et une petite fistule laissant échapper un liquide blanchâtre, purulent. C'est dans ces conditions que le 15 mars 1904, on commença le traitement par la radiothérapie. Ce traitement fut continué jusqu'à la fin d'octobre 1905. Depuis lors la malade a été revue deux fois, en 1907 et en 1909, la tumeur conserve un très petit volume. En 1911, le 6 mars, elle est revenue en se plaignant de maux de tête. La tuméfaction a un peu augmenté, ainsi que la paralysie faciale. On a repris le traitement par la radiothérapie. Sous son influence, les douleurs de tête ont disparu, et la région malade a de nouveau diminué de volume.

En résumé, chez cette malade, en l'espace de huit années, il a été fait 40 séances de radiothérapie. Le résultat qui en a été fourni est intéressant, dans un cas où la prompte récidive, la répullulation immédiate de la tumeur après la seconde opération, la tendance à la fistulisation, l'engorgement ganglionnaire, faisaient poser, tout d'abord, un pronostic assez sombre.

Les observations VI et VII présentent au contraire, seulement les caractères du sarcome, et nous ne pouvons rien dire de leur nature. Aussi les résumons-nous très brièvement, pour compléter seulement l'énumération des tumeurs sarcomateuses observées chez des enfants.

OBSERVATION VI

Sarcome de la parotide, *par Schuh.*

Archiv für klinische Chirurgie, 1881 XXXVI pages 672-750. Das Parotis Sarkome par Kauffmann.

Un enfant âgé de 5 mois. Au moment de la naissance il

présentait une tumeur de la parotide de la grosseur d'une noix, et qui atteignait, lors de l'intervention, le volume d'un poing d'homme, et dont la forme était ovoïde. La consistance en était pâteuse ; complètement indolore. L'enfant n'avait aucun trouble fonctionnel. La tumeur se trouvait entourée d'une capsule résistante, et était de couleur grise. Histologiquement : un fibro-sarcome à cellules désordonnées, dont la forme était étoilée avec de gros noyaux.

OBSERVATION VII

Sarcome globo-cellulaire, *par Luther Holden. Archiv für klinische Chirurgie* 1881 T. XXXVI, pages 672-750. *Das Parotis Sarkome, par Kauffmann.*

Un garçon âgé de 10 ans est opéré d'un sarcome à cellules rondes, de la parotide gauche. La récidive en plusieurs endroits se montre 2 ans après l'extirpation de la tumeur et l'enfant succombe.

OBSERVATION VIII

Mydo-chondro-sarcome, *par Sattler. Archiv für klinische Chirurgie* 1881 T. XXXVI p. 672-750. *Das Parotis Sarkome, par Kauffmann.*

L'enfant âgé de douze ans présente une tumeur de volume d'un œuf de poule, située sous le lobule de l'oreille droite. Sa consistance est dure, osseuse. La tumeur a fait son apparition à l'âge de cinq ans. A la coupe elle est entourée d'une capsule fibreuse et présente la structure d'un myxo-chondro-sarcome.

Conclusions

1° Nous apportons une observation complète de tumeur mixte de la parotide chez un tout jeune enfant. Nous en avons recueilli trois identiques dans la littérature.

2° Les trois tumeurs mixtes ont comme type histologique prédominant l'angio-sarcome.

3° Ces tumeurs mixtes ont pris d'emblée une allure maligne, sans passer par la longue période de bénignité qu'on a l'habitude de retrouver quand, chez un adulte, on les voit arriver au stade malin.

4° Le diagnostic, entre les angiomes purs de la parotide et les tumeurs mixtes angio-sarcomateuses ne paraît pouvoir être déduit que de la bénignité relative des angiomes, de la marche rapide des tumeurs angio-sarcomateuses.

5° Les tumeurs mixtes de ce type, chez le jeune enfant, sont justiciables d'une exérèse large et précoce, complétée peut-être par la radiothérapie.

Vu : le Président de Thèse,
Aug. BROCA

Vu : Le Doyen,
L. LANDOUZY

Vu et permis d'imprimer,
Le Vice-Recteur de l'Académie de Paris.
L. LIARD

Index Bibliographique

Bérard (Aug.). Des opérations que réclament les tumeurs développées dans la région parotidienne. Paris, 1841, (*thèse de coucous*).

Dolbeau. — Des tumeurs cartilagineuses de la parotide et de la région parotidienne. *Gazette hebdomad. Médecine et chirurgie*. 1858, page 687.

Broca. — Sarcome parotidien ; propagation par une veine et un nerf ; répullulafion rapide dans les poumons et dans le foie. *Bulletin de la Société anatomique*, 1875 p. 814.

Planteau. — Contribution à l'étude des tumeurs de la parotide. *Thèse de Paris*, 1876, n° 128.

Laugier. — Des kystes séreux de la région parotidienne. *Archives générales de médecine*. 1870, p. 548

Bouchaud. — Kyste salivaire de la parotide. *Gazette des Hôpitaux*, 1873, t. XLVI, p. 44.

Delorme. — Article Parotide. *Nouveau dictionnaire de médecine et de chirurgie pratique*, de yaccoud. Paris, 1878, t. XXVI, p. 196.

Follin et Duplay. — *Traite élémentaire de pathologie externe*. Paris, 1878, t. 5, page 112.

Kauffman. — Des Parotis Surkoma. *Archiv. fur klinische Chirur*. Berlin, 1881, p. 672-730.

Ersòs. — Mittheilung aus dem Pester Armen Kinderspitale. *Jahrbuch, für Kinderheilkunde*, 1883, XIX, p. 318-345.

Prudden. — Rhabdomyoma of the Parotid gland *Amer. Journ. of the Méd. sciences*. 1883, CXI, p. 438.

Chrétien. — Article Parotide. *Dictionnaire encyclopédique des sciences médicales*. Déchambre, 1885, t. XXI, pages 428-469.

Tillaux. — Du chondrome de la parotide. *Gazette des hôpitaux*. 1885, t. LXIII p. 1129.

Pérochaud. Recherches sur les tumeurs mixtes des glandes salivaires. *Thèse de Paris*, 1884-1885, n° 167.

Lannelongue et Achard. — *Traité des kystes congénitaux*. Paris, 1886, page 310.

Duplay. — Lymphadénome et lymphosarcome parotidiens. Gilette : *Chirurgie journalière des hôpitaux de Paris*, p. 347.

Hartmann. — Angiomes de la région parotidienne. *Revue de chirurgie*. 1889, p. 756-764.

Hartmann. — *Traité de chirurgie*. Duplay, Reclus. 2e édition. Paris, 1898, t. V. p. 297.

Morestin. — *Traité de chirurgie clinique et opératoire*. Le Dentu et Delbet. Paris, 1898, t. VI, p. 415.

Rodriguez. — Contribution à l'étude du sarcome de la parotide. *These de Paris*, 1889-1890, n° 240.

Ricchioni. — Cista idatigena della logia parotidea. *Arch. ital. di pediat.* 1890, t. VIII, 274-278.

Sacchi. Di un rarissime caso di lipoadenoma acinoso congenito della parotide. *Gazzetta degli Ospitali*, 1893, t. XIV, 627-629.

Piéchaud. — Kyste hydatique de la parotide chez un garçon de 7 ans. *Archives cliniques de Bordeaux*. 1894, t. III, 508-514.

De Labrarie. — Recherches sur les tumeurs mixtes des glandules salivaires de la muqueuse buccale. *Archives générales de Médecine*. t. XXV et XXVI, 1890.

Bosc et Jeaubrau. — Recherches sur la nature histologique des tumeurs mixtes de la parotide. *Archives provinc. de Médecine*. 1899, t. I, p. 297-328 et p. 349-411.

Kirmisson. — Tumeurs mixtes des glandes salivaires. *Manuel de Pathologie externe* de Reclus. Kirmisson, Peyrot et Bouilly. Paris, t. II. 6e édition. 1900, p. 816.

Collet. — Tumeurs mixtes des glandes salivaires des lèvres. *Thèse de Paris*, 1894-1895. n° 277.

Curtiss et Phocas. — Contribution à l'étude des tumeurs mixtes de la parotide. *Archives provinc. de méd.*, t. I, 1899.

Degen. — Ein doppelseitiges Sarkome der Parotis. *Thèse de Fribourg*. 1900, n° 660.

Cunéo, Veau. — Sur l'origine branchiale des tumeurs mixtes cervico-faciales. Branchiomes cervico faciaux. *Congrès international de médecine*. Paris, 1900. Section de chirurgie générale, p. 278.

Cornil Ranvier. — *Manuel d'histologie pathologique*, article de Brault. Paris, 1901, t. I. p. 326-338.

Fredet et Chevassu. — Epithélioma branchial intra-parotidien. *Bulletin de la société anatomique*, juillet, 1902, p. 621-632.

Wood. — The mixed tumors of the salivary glands. *Annals of Surgery*, 1904, p. 57-97 et p. 207-239.

Malherbe Albert et Henri. — Recherches sur les sarcomes. Masson, 1904, p. 290.

Pailler. — Les épithéliomes polymorphes de la parotide. *Thèse de Paris*, 1903-1904, n° 125.

Von Saar. — Kongenitales Zystadenom der rechten Parotis. *Prager Medezinische Wochenschrift*, 1904, t. XXIX, p. 675-677.

Wilms. — Die Mischgeschwülste. Berlin, 1902, fasc. 3 p. 207 et 208.

Ribbert. — Geschwulstlehre. Bonn, 1904, p. 393.

Hinglais. — Sur les tumeurs dites « mixtes » des glandes salivaires. *Thèse de Lyon*, 1904-1905, n° 144.

Pottier. — Contribution à l'étude des kystes salivaires de la parotide. *Thèse de Bordeaux*, 1904-1905, n° 60.

Grulee (C. G.). Tumors of the parotid in children. *Surgery Gynecology and Obstetrics*. 1906, p. 31-36.

Clogg. — Specimen of angeio sarcoma of the parotid gland. *Reports of the Society for the Study of Disease in childreu*, t. VI. 1906, p. 250-251.

Ehrich. — Zur Kenntniss der Speicheldrüsen Tumoren. *Beiträge zur klinischen chirurgie*, 1906, t. LI p. 368-496.

Augier. — Angiome diffus hypertrophique de la région parotidienne chez un enfant de 5 mois. *Gazette de médecine infantile*. Paris, 1907, p. 25.

Massabuau. — La structure histologique et l'origine embryonnaire des tumeurs mixtes des glandes salivaires. *Revue de chirurgie*, 1907, p. 389-419 et p. 731-762.

Marguliès. Contribution à l'étude de l'histogénèse et de la pathogénie des tumeurs mixtes des glandes salivaires. *Thèse de Montpellier*, 1906-1907, n° 74.

Biagi. — Studio su alcuni tumori congeniti e dell' infanzia. *Archivio di Ortopedia*. 1907, n° 4, p. 257-275.

Gagentorn. — Hemangiome de la parotide. *Roussky Vratch*. 1908, p. 974.

Lewitt. — Sur un cas d'angiome de la parotide. *Berliner klinische Wochenschrift*, 1908, t. XVI, p. 258-261.

Rossi. — Contributo al'istologia patologica degli emangiomi della parotide. *Rivista di clinica pediatrica*. Firenze, 1909, t. VII, p. 1007-1020.

Fuhr. — Zur Kasuistik der Lymphangiome der Parotis. *Thèse de Würzburg*. 1908, 24 p.

Lenormant Rubens Duval, Cottard. — Les tumeurs mixtes de la joueet des lèvres. *Revue de chirurgie*, 1908, p. 1-38.

Forgue et Massabuau. — Comment se pose actuellement la question des tumeurs branchiogènes du cou. *Province médicate*, 15 février, 1908.

Estor et Massabuau. — Les prétendus kystes branchiogènes multiloculaires du cou. *Revue de chirurgie*, septembre, 1908, p. 341-375.

Lecène. — Adénomes et kystes de la parotide. *Revue de chirurgie.* 1908, p. 1-17.

Sangiorgi. — Sopra un raro caso di emangioendotelioma della parotide. *La clinica chirurgica.* t. XVII, 1909, p. 1333-1337.

Palazzo. — Sugli endoteliomi della Parotide. *La clinica chirurgica.* 1909, p. 1634-1658.

Fick. — Zur kenntniss der sogenanten Mischgeschwülste der Parotis gegend und zur Endotheliomfrage. *Virchow's Archiv. für pathologische Anatomie und Physiologie und für klinische Medizin*, t. CXCVII, f. 3, 2 septembre, 1909.

Baradouline. — Etiologie des cancers branchigènes et des tumeurs mixtes des glandes salivaires. *Roussky Vratch*, N° 28, 11 juillet, 1909.

Ittmann. — Ueber die Angiome der Parotis. *Thèse de Munich*, avril, 1909.

Folly. — Angiome caverneux de la parotide. *Union médicale du nord-est.* Reims, 1909, t. XXXIII, p. 13-19.

Maurin. — Technique opératoire nouvelle pour l'extirpation de la parotide. *Thèse de Montpellier.* 1910, novembre.

Guttierez. — Tumores mixtos de la parotida ; nuevo procedimento para extirparlos tumores parotideos. *Revuista Ibero-Americana de Ciencias médicus*, n° 76, décembre, 1910, p. 445-453.

Von Haberer. — Parotishemangiome. *Archiv. für klinische Chirurgie.* Berlin, 1910, t. XCIII, p. 817-828.

Hansemann. — Beitrage zur Histogenese der Parotistumoren. *Zeitschrif für Krebsforschung*, t. IX, f. 2 1910.

Parkes Weber. — Tumeur congénitale (lymphangiome caverneux ?) de la région parotidienne gauche. *Proceedings of the Royal Society of Médecine*, t. III, 11 mars, 1910.

Chevassu. — Tumeurs de la glande sous-maxillaire. *Revue de chirurgie*, t. XL, 1910, n° 2 p. 145-170 et n° 3, p. 450-502.

Kirmisson. — Kyste dermoïde de la loge parotidienne. *La Clinique*, 1911, n° 30, p. 470-472.

Kirmisson. — Tumeur mixte de la parotide traitée à deux reprises différentes par l'extirpation, et, depuis lors, par la radiographie. Bon résultat au bout de dix ans. *Bulletins et Mémoires de la Société de chirurgie de Paris*, t. XXXVII, 1911, p. 492-494.

Suchier. — Ueber ein Angiom der Parotis. *Deutsche médiz. Wochenschrif, Leipzig*, 1911, t. XXXVII, n° 11, p. 499.

Marchand. — Ueber die sogennanten Endotheliome der Speicheldrüsen und die epitheliale Mesenchymbildung. *Verhandlungen der Gesellschafft deutscher Natur u. Aerzte.* Leipzig, 1911, t. LXXXII, p. 17-22.

Glass. — Ueber ein branchiogenes papillares Cystadeno-Lymphome der

Regio Parotidea. *Francfort Ztschr. für Pathologie Wiesbaden*, 1912, t. IX, p. 335-342.

Nadal. La notion de tumeur mixte. *Revue de chirurgie*. Paris, 1912, t. XLV, p. 629-657.

Wilsson et Willis. — The so called « mixed » tumor of the salivary gland. *Amer. Journal of the Médical Sciences Philadelphi and New York*, t. CLXIII, 1912, p. 656-670.

Le Doze. — Des branchiomes cervico-faciaux. *Thèse de Montpellier*, février, 1913.

Table des Matières

Pages

Introduction 11
Anatomie pathologique 25
Discussion histogénétique 35
Etiologie 37
Symptômes cliniques 41
Marche et pronostic 45
Diagnostic 49
Traitement 55
Observations 57
Conclusions 67
Bibliographie 69

Angoulême, Imprimerie Charentaise, 15, rue d'Arcole.